

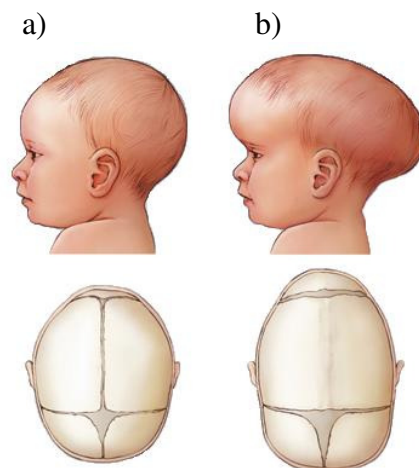
Marek GZIK, Wojciech WOLAŃSKI, Dagmara TEJSZERSKA, Katedra Mechaniki Stosowanej, Politechnika Śląska, Gliwice
Piotr LICHOGRAJ Koło Naukowe Biomechaniki przy Katedrze Mechaniki Stosowanej, Politechnika Śląska, Gliwice
Dawid LARYSZ, Oddział Neurochirurgii Dziecięcej Górnośląskiego Centrum Zdrowia Dziecka i Matki w Katowicach

INŻYNIERSKIE METODY WSPOMAGANIA LECZENIA DEFORMACJI GŁÓWKI DZIECKA

Streszczenie. W referacie przedstawione zostały badania modelowe dotyczące korekcji patologicznego ukształtowania głowy u dzieci. Wykorzystując program Mimics 11 Materialise sformułowano model bryłowy zdeformowanej czaszki dziecka w oparciu o zdjęcia tomografii komputerowej TK. W kolejnym etapie przeprowadzono analizę numeryczną w środowisku programu ANSYS w celu określenia stanu naprężeń i odkształceń wynikających z przyłożonych sił zewnętrznych. Badania mają charakter interdyscyplinarny są realizowane we współpracy inżynierów i lekarzy oddziału neurochirurgii dziecięcej.

1. WSTĘP

Problem patologii związanych z nieprawidłowym ukształtowaniem czaszki u noworodków należy do dość częstych przypadków. Głównie zalicza się do nich skośnogłowie ułożeniowe oraz kraniosynostoza. Nieleczona deformacja główki może być przyczyną wystąpienia miejscowego nadciśnienia śródczaszkowego w obrębie tylnej jamy czaszki okolicy potylicznej, co za tym idzie zaburzyć rozwój psychoruchowy, przede wszystkim wyższych czynności nerwowych, takich jak słuchu fonetycznego, złożonych funkcji wzrokowo-przestrzennych czy mechanizmów kojarzenia [1].



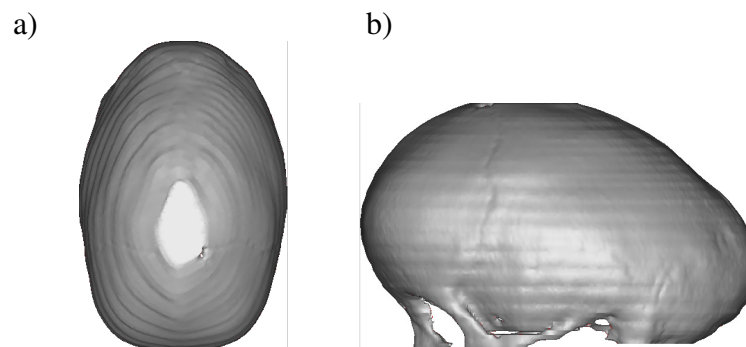
Rys. 1. Ukształtowanie głowy dziecka a) prawidłowe, b) zdeformowane (kraniosynostoza) [2]

Statystycznie występowanie skośnogłowia ułożeniowego szacuje się na 13% zdrowych noworodków, natomiast kraniosynostoza występuje w skali 1 przypadek na 2000 żywych urodzeń. Postępowanie w takiej sytuacji polega na diagnostyce zarówno neurologicznej jak i fizjoterapeutycznej, a następnie w zależności od stopnia wady podjęciu decyzji o właściwym leczeniu. Poważniejsze zaburzenia poddawane są zabiegowi neurochirurgicznej kranioplastyki. Istnieje również metoda dynamicznego formowania kształtu czaszki dziecka poprzez zastosowanie ortozy – hełmu korygującego. Zastosowanie hełmów podczas terapii uzupełniającej pomaga w leczeniu przedwczesnego zarośnięcia szwów czaszkowych. Nieznane są jeszcze w pełni kryteria, którymi należy się kierować podczas doboru cech konstrukcyjnych kasków tak, aby korekcja przebiegała jak najkrócej, a jej efekty spowodowały uniknięcie leczenia inwazyjnego. Nowoczesne techniki diagnostyki TK wspomagane badaniami modelowymi dają szanse doboru optymalnych kasków dla określonych przypadków wady [1].

W pracy podjęto próbę przygotowania metodologii inżynierskiego wspomaganie leczenia wad deformacji główki dziecka.

2. OPIS ROZWAŻANEGO PRZYPADKU

Do przeprowadzenia badań modelowych wykorzystano zdjęcia tomografii komputerowej wykonane w Oddziale Neurochirurgii Dziecięcej Górnośląskiego Centrum Zdrowia Dziecka i Matki w Katowicach. Jest to przypadek kraniosynostozy, najbardziej powszechny rodzaj nieprawidłowego ukształtowania, charakteryzujący się wydłużoną i wąską głową. Dodatkowo tylna część głowy ma szpiczaste zakończenie (rys.2).



Rys. 2. Model bryłowy rozważanego przypadku deformacji główki dziecka a) widok z góry, b) widok z boku

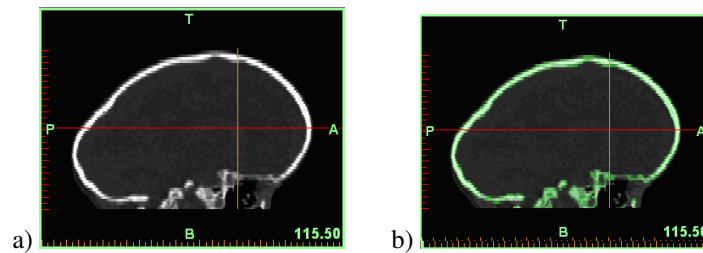
3. PRZETWORZENIE DANYCH Z TOMOGRAFII KOMPUTEROWEJ ZA POMOCĄ OPROGRAMOWANIA MIMICS I ANALIZA WYTRZYMAŁOŚCIOWA W ŚRODOWISKU ANSYS

3.1. Wizualizacja danych po rekonstrukcji tomograficznej (generowanie zarysów kostnych)

Tomograf komputerowy generuje pliki zawierające informacje, które pozwalają na odtworzenie obrazu części skanowanego ciała człowieka. Obrazy tomograficzne mają postać rastrową o rozdzielczości 256x256 lub 512x512 pikseli (punktów graficznych). Każda warstwa jest zbiorem elementów, które są wartościami współczynnika osłabienia μ promieniowania X, które przenika przez ciało. Wartość współczynnika w zależności od rodzaju badanej tkanki ustala się na podstawie skali Housfield'a. Skala posiada 4096 stopni przenikalności, od -1024 (dla powietrza) do 3071 (maksymalna dla struktur kostnych).

Wartości numeryczne w obrazie są przyporządkowane stopniom szarości. Jasne odcienie oznaczają dużą liczbę stopni Hounsfield'a, i odpowiednio, ciemne - małą liczbę.

Obliczone w wyniku rekonstrukcji i odpowiednio przetworzone dane numeryczne tworzą więc obrazy badanej części czaszki.

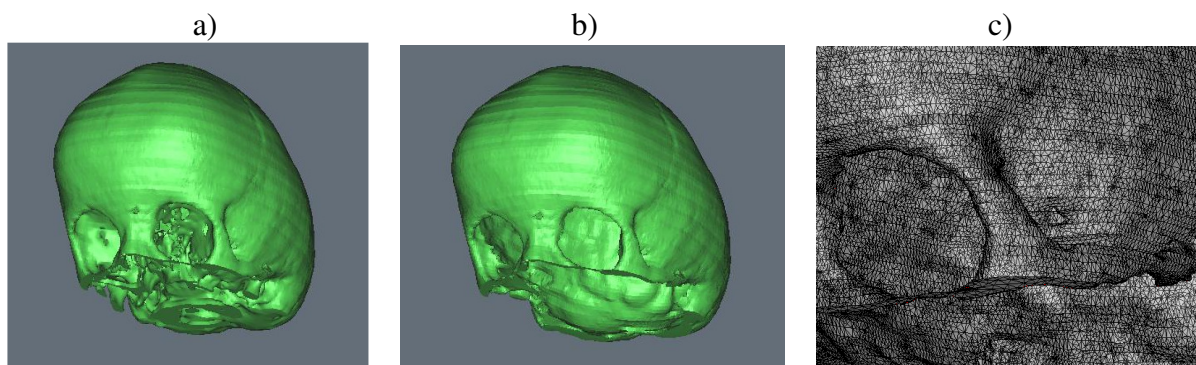


Rys. 3. Obraz (raster) z TK a) przed wyznaczeniem granic poddawanych analizie, b) po wyznaczeniu obszaru kostnego

3.2. Rekonstrukcja geometryczna zarysów kostnych

Generując model trójwymiarowy badanej struktury na podstawie TK przyjęto skalę Hounsfield'a (Thresholds) w granicach od 171 do 2024. Przyjęty przedział pozwolił na optymalne wyodrębnienie żądanych elementów kostnych. Przy wyborze parametrów kierowano się zakresem wartości współczynnika przenikalności kostnej u dziecka.

Dokonano pewnego uproszczenia tworzono modelu 3D w celu umożliwienia łatwej konwersji danych. Symplifikacja polegała na usunięciu mało istotnych pod względem obliczeniowym części struktury kostnej czaszki z poszczególnych rastrów (Edit Mask). Ułatwiło to dalsze działanie w zakresie tworzenia siatki elementów skończonych (Remeshing) za pomocą zawartego w oprogramowaniu Mimics modułu FEA.



Rys. 4. Kolejne etapy tworzenia modelu bryłowego z wykorzystaniem oprogramowania MIMICS a) model wstępny b) model po obróbce numerycznej c) fragment modelu po dyskretyzacji na elementy skończone z wykorzystaniem dodatkowego modułu STL+ oraz FEA

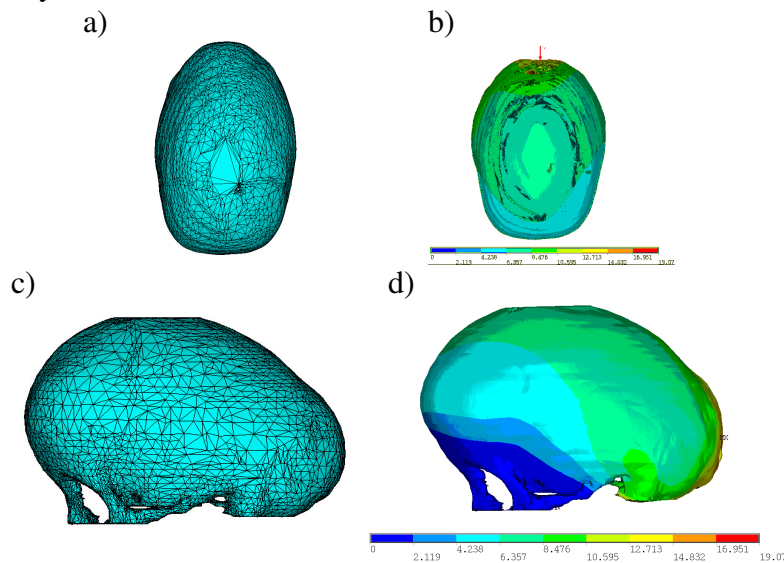
3.3. Konwersja danych i eksport do środowiska ANSYS

Zbiór danych który został finalnie wygenerowany zapisano z rozszerzeniem *LIS*.. Formaty tworzone przez MIMICS są uniwersalne i pozwalają na edycję obiektu w różnych systemach modelowania bazujących na technologiach obróbki płaszczyzn.

Skonwertowany obiekt poddano dalszej weryfikacji wytrzymałościowej w programie ANSYS.

3.4. Przeprowadzenie obliczeń i wizualizacja wyników

Dokonano utwierdzenia sztywnego badanej bryły w miejscu jej podstawy. Zadziałano ciśnieniem opierającym się na tylnej części (czyli na części potylicznej). Przebieg wyników przedstawiono na rys. 5.



Rys. 5. Wizualizacja wyników analizy zrealizowanej w programie ANSYS, a),c) obiekt po dyskretyzacji, b),c) wykresy odkształceń (na podstawie hipotezy Hubera - von Mises'a) po zadaniu siły ściskającej, przyłożonej na tylnej powierzchni

4. WNIOSKI

W pracy przedstawiono metodologię inżynierskiego wspomaganie leczenia wad deformacji główki dziecka. Na podstawie zdjęć TK sformułowano zindywidualizowany model bryłowy analizowanego przypadku, a następnie poddano go analizie numerycznej celem określenia potrzebnych sił do wywołania korekcji deformacji. Przedstawione badania są częścią wspólnie realizowanych badań pracowników Katedry Mechaniki Stosowanej Politechniki śląskiej oraz Oddziału Neurochirurgii Dziecięcej Górnośląskiego Centrum Zdrowia Dziecka i Matki w Katowicach.

LITERATURA

- [1] Losee JE, Mason AC, Dudas J, Hua LB, Money MP. Nonsynostotic occipital plagiocephally: factors impacting onset, treatment, and outcomes. *Plast Reconstr Surg.* 2007 May;119(6):1866-73.
 [2] <http://wordpress.com>

ENGINEER METHODS SUPPORTING TREATMENT OF CHILDREN HEAD DEFORMATION

Summary: Modelling researches of pathological children head deformation correction are presented in this paper. With use of Mimics 11 Materialise software solid model of analysed example were created on the basis of computer tomography scans. Next the model was imported to ANSYS program in order to estimate correlation between external forces and head deformation. The research has interdisciplinary character as cooperation between engineers and neurosurgeons.